XIVCNR
CONGRESSO NACIONAL DE RADIOLOGIA
TÓRAX • PEDIATRIA
16 / 19 MAIO 2018
HOTEL REAL STA EULÁLIA • ALBUFEIRA

REDUÇÃO HIDROSTÁTICA ECO-GUIADA DE INVAGINAÇÃO INTESTINAL NA CRIANÇA: ESTUDO RETROSPECTIVO

António Pedro Pissarra, Susana Basso, Ângela Moreira, Paulo Coelho, Maria José Noruegas, Maria Conceição Sanches

Serviço de Imagem Médica
Centro Hospitalar e Universitário de Coimbra

I. Invaginação Intestinal

- **Invaginação intestinal é uma das causas mais frequentes** de obstrução intestinal na criança;
- Importante o seu diagnóstico e tratamento atempado: redução é uma **emergência**, devendo ser realizada tão cedo quanto possível.

Causas:

- Idiopática (6 meses – 3 anos) (90%);
- Secundária a lesão orgânica: adenomegalias, divertículo de Meckel, pólipo, etc (> 3 anos).

Clínica:

- Choro paroxístico;
- Febre;
- Fezes sanguinolentas;
- Dor;
- História recente de GEA vírica/Infeção TRS (20%).

I. Invaginação Intestinal

Diagnóstico:

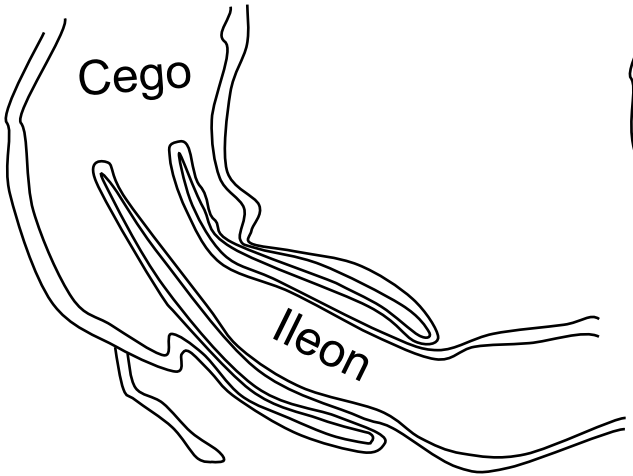

Ileocólica

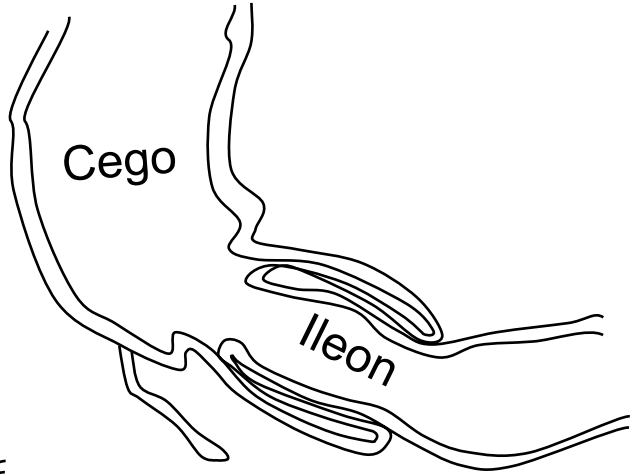

Ileo-ileal

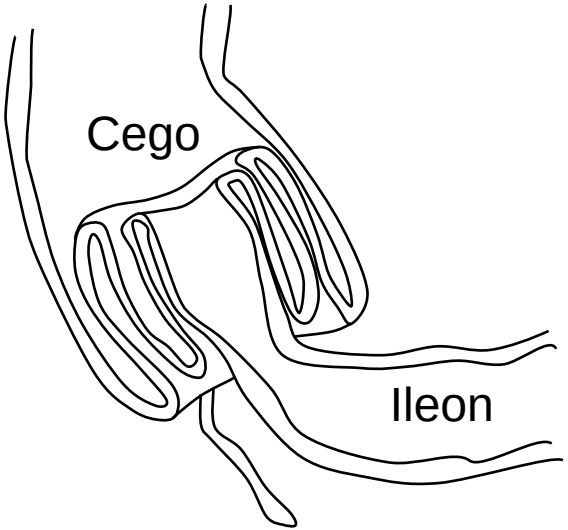

Ileoileo-cólica

90%

10%

I. Invaginação Intestinal

Diagnóstico:

- Ecografia
  - Sensibilidade 98-100%;
  - Achados típicos: imagem em “pseudo-rim” (plano longitudinal) e em “alvo” ou “doughnut” (plano transverso);
  - Imagem em duplo-alvo (invaginação ileoileo-cólica);
  - Halo hipoecogénico periférico (edema);
  - Identificação de lesão orgânica.

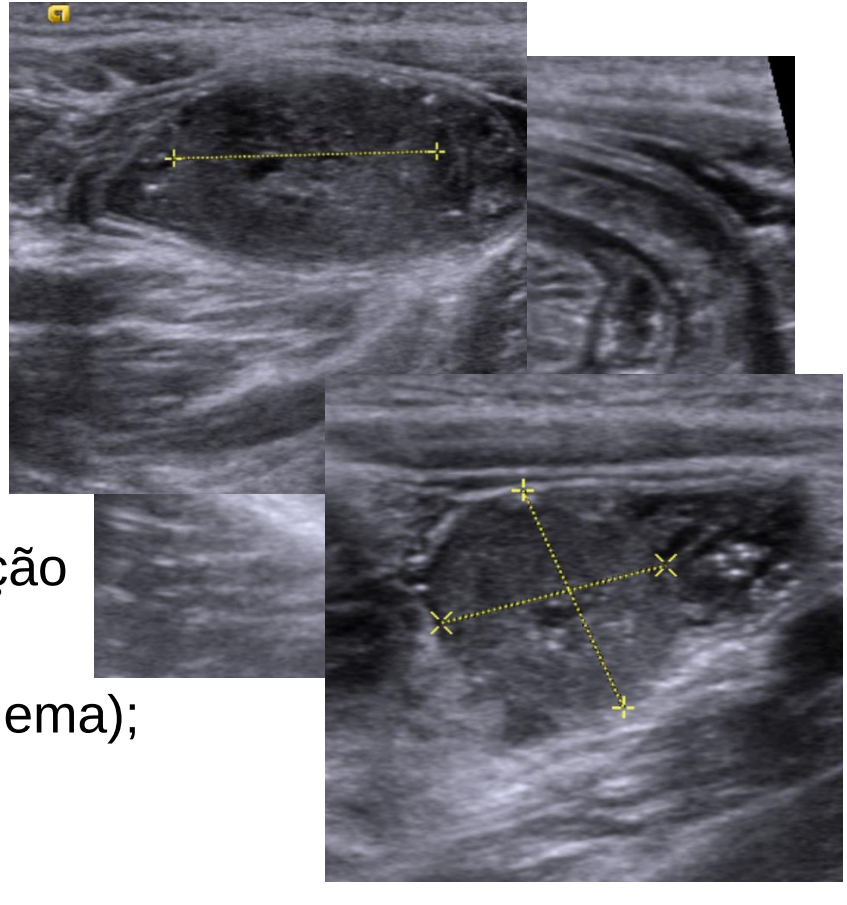

I. Invaginação Intestinal

Tratamento:

- Redução hidrostática (≈75%)
  - Soro fisiológico (↑ eficácia e ↓ complicações vs enema de ar/bário, sem utilização de radiação ionizante);
  - Distensão ↓ dolorosa e ↓ risco de perfuração vs enema de ar;
  - Bário implica utilização de radiação ionizante, impede visualização de lesões desencadeantes e tem risco de peritonite bárica.

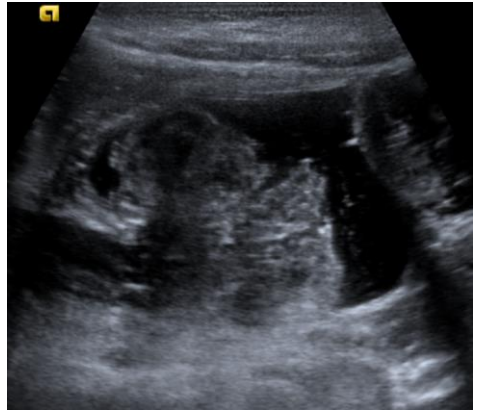

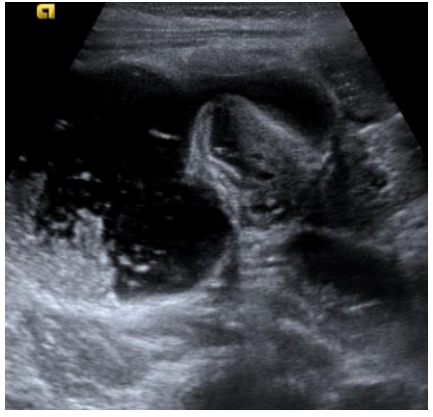

I. Invaginação Intestinal

Tratamento:

- Cirurgia
  - > 3 anos (+ patologia associada à invaginação);
  - Três tentativas ineficazes de redução hidrostática (isquémia?);
  - Ausência de vascularização mesentérica no estudo Doppler (isquémia?).
  - Perfuração (pneumoperitoneu e derrame peritoneal) e peritonite.

I. Invaginação Intestinal

Redução hidrostática:

- Soro fisiológico (1L) aquecido (35-37 ºC);
- Sonda rectal (16-20 Fr), sem balão, lubrificada com lidocaína (2%) e fixada com adesivo (e aperto manual das nádegas por elemento de apoio);
- Sonda conectada a sistema de soros colocado a cerca de 1,2 m acima da posição da criança (90-100 mmHg);
- Avaliação ecográfica (5 MHz) da progressão;
- Avaliação do estado clínico global da criança;
- Confirmação da redução e pesquisa de derrame peritoneal;
- Pausa alimentar (4h) e reavaliação ecográfica (24h).

I. Invaginação Intestinal

Caso exemplificativo

- Doente ♂, 18 meses;
- Invaginação Ileo-cólica;
- Cabeça de invaginação junto ao ângulo esplénico.

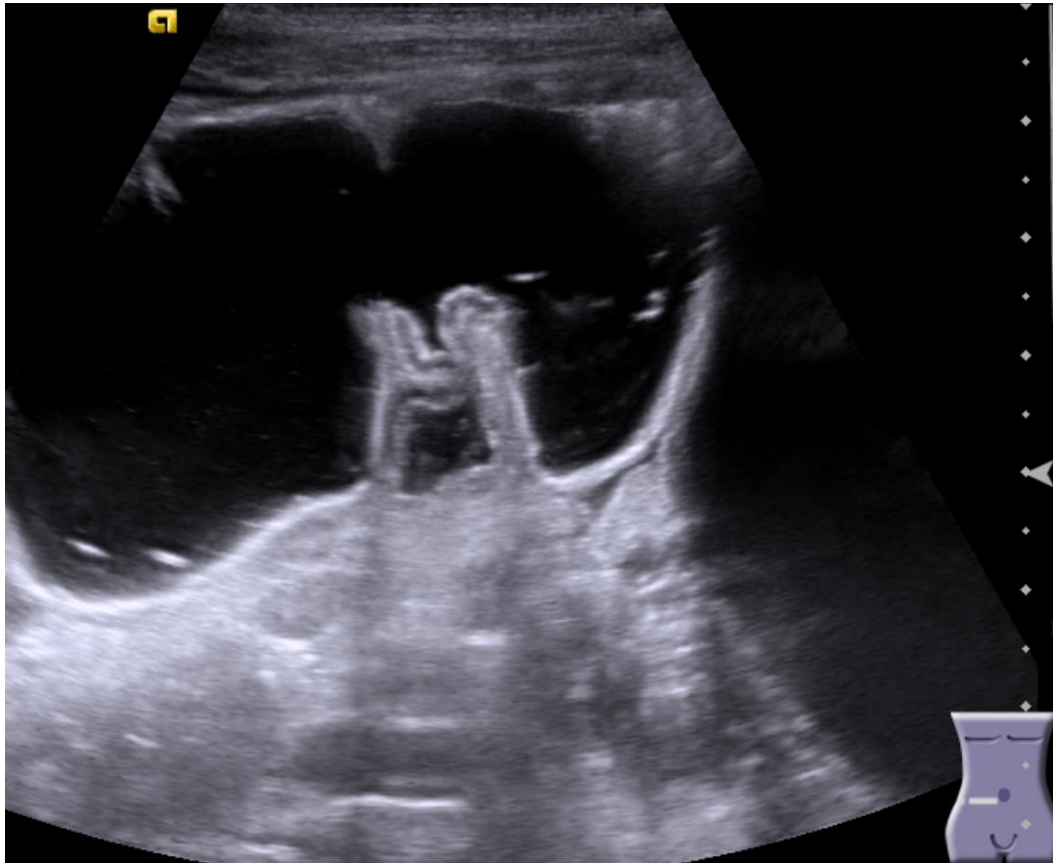

II. Estudo Retrospectivo

Estudo retrospectivo (Setembro 2010 – Fevereiro 2018) de todas as crianças que realizaram redução hidrostática eco-guiada de invaginação intestinal (confirmada por ecografia), recorrendo aos relatórios e imagens do nosso arquivo digital e aos processos clínicos dos doentes.

Objectivos:

- Avaliação dos resultados do procedimento, nomeadamente:
    - Tipo de invaginação;
    - Presença de lesões associadas;
    - Tempo médio de procedimento;
    - Taxa de complicações;
    - Taxa de sucesso e de recidiva.

II. Estudo Retrospectivo

Caracterização da população – dados demográficos

- n = 46;
- 70% Sexo Masculino;
- Idade média = 23,28 meses (DP 23,23).

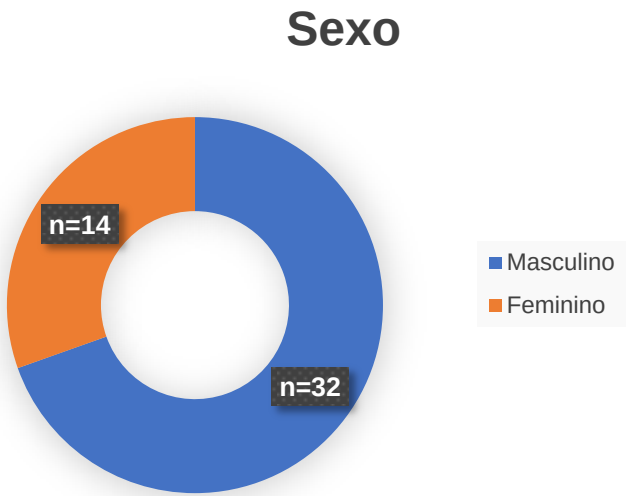

II. Estudo Retrospectivo

Caracterização da população – sintomatologia

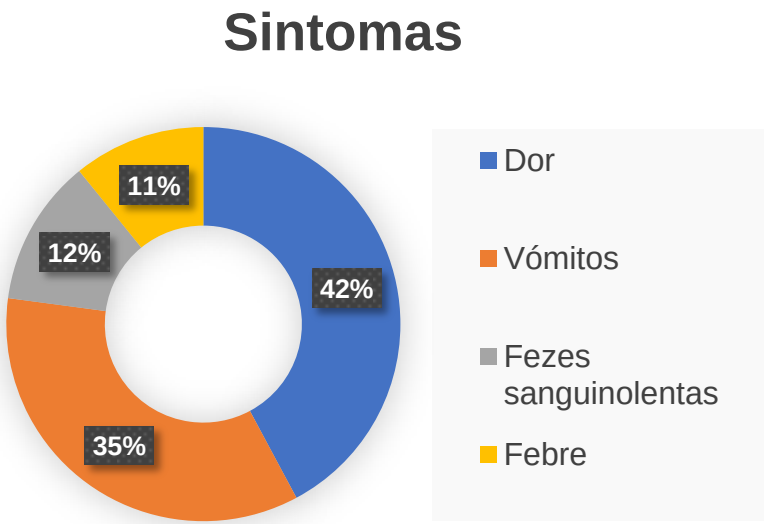

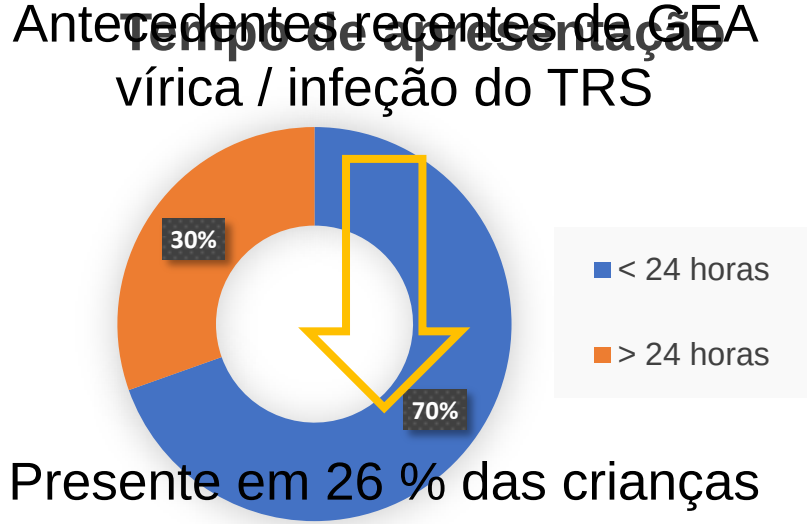

Antecedentes recentes de GEA vírica / infeção do TRS

Presente em 26 % das crianças

Sintomas com n < 3 = prostração, choro paroxístico e diarreia

II. Estudo Retrospectivo

Tipo de invaginação

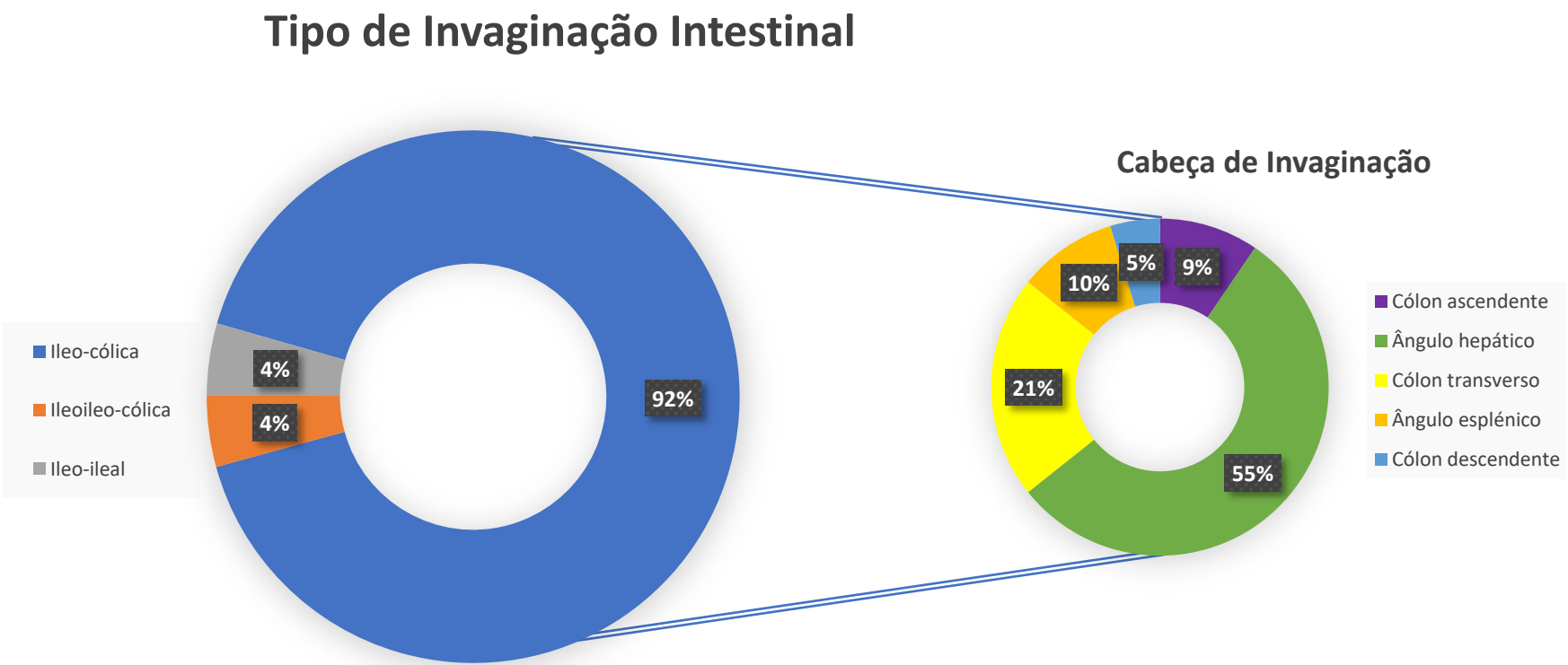

II. Estudo Retrospectivo

Redução hidrostática

- Procedimento realizado em 40 doentes;
- Tempo médio de procedimento = 18 minutos (entre 5 e 45 minutos);
- Em 6 doentes o procedimento não foi realizado:
  - Resolução espontânea (2)
  - Derrame peritoneal volumoso (3) ⇨ Redução cirúrgica simples
Perfuração com resseção intestinal(2)
  - Identificada lesão expansiva (1) ⇨ Pólipo Juvenil

II. Estudo Retrospectivo

Redução hidrostática

- Procedimento realizado em 40 doentes;

- Redução eficaz em 30 doentes (75%):
  - Em 5 casos (12,5%) considerou-se que a redução tinha sido parcial (não confirmado na avaliação cirúrgica);

- Recidiva em 2 casos (5%), 48 e 72 horas após redução inicial, ambos resolvidos com nova redução hidrostática.

Critérios de redução:

- Desaparecimento completo da imagem ecográfica da invaginação intestinal do cólon e íleon terminal;
- Passagem de conteúdo líquido para o intestino delgado.

II. Estudo Retrospectivo

Redução hidrostática

- Redução parcial em 10 doentes (25%), com idades entre 5 e 26 meses;

	Clínica < 24H	Clínica > 24H
Invaginação ileo-ileo-cólica	2	
Espessamento ileal exuberante		1
Divertículo de Meckel	1	
Múltiplas adenomegalias mesentéricas	4	3
Necrose de segmento cólico	1	
Invaginação a jusante do ângulo esplénico	1	1
Hipertrofia de placa de Peyer		1

II. Estudo Retrospectivo

Redução hidrostática

- Procedimento realizado em 40 doentes;
- Redução parcial em 10 doentes (25%):

Redução cirúrgica simples em 8 casos

	Clínica < 24H	Clínica > 24H
Invaginação ileo-ileal/ileo-ileo-cólica	2	
Espessamento ileal exuberante		1
Divertículo de Meckel	1	
Múltiplas adenomegalias mesentéricas	4	3
Necrose de segmento cólico	1	
Invaginação a jusante do ângulo esplénico	1	1
Hipertrofia de placa de Peyer		1

Resseção do segmento intestinal afectado + anastomose

II. Estudo Retrospectivo

Complicações

- Não se observaram complicações, nomeadamente episódios de perforação com peritonite;

- *Exploração cirúrgica negativa em 5 casos (12,5%) por suposta redução parcial.*

Tempo médio até alta hospitalar

- Após redução hidrostática eficaz: 23 horas e 36 minutos
- Após redução cirúrgica: 4 dias e 14 horas

II. Estudo Retrospectivo

Redução hidrostática

- Procedimento realizado em 40 doentes;
- Redução eficaz em 30 doentes (75%):
- Redução parcial em 10 doentes (25%):

	Redução eficaz	Redução ineficaz
Idade (meses)	24,1 ± 22,5	15,6 ± 7,7
Duração de sintomas (> 24 horas)	23 % (7/30)	50 % (5/10)
Lesões associadas	53 % (16/30)	100 % (10/10)
Recorrência (%)	7 % (2/30)	0%
Tempo até alta	23 horas e 36 minutos	4 dias e 14 horas

II. Estudo Retrospectivo

Discussão

- 70% Sexo Masculino (♂:♀ 3:1)[1];
- Antecedentes recentes de GEA vírica / infeção do TRS em 26% (20%)[2];
- 92% invaginações ileocólicas (90%)[3];
- Redução eficaz em 75% dos casos (70-90%), sem perfuração (<0,5%)[4];
- Recidiva em 5% (6,6%)[5];
- Exploração cirúrgica negativa em 12,5% dos casos (10%)[6];

Espessamento da válvula ileocecal simulando persistência de invaginação?

[3]Digant, S et al. Journal [illegible] 2012

II. Estudo Retrospectivo

Discussão

- Redução parcial em 25% dos casos:
  - Sintomatologia > 24 horas em 50%;
  - Invaginação ileoileo-cólica/a jusante do ∢esplénico em 40%;
  - Presença de lesões orgânicas ou condicionantes em 100%;

⇩

Factores associados a menores taxas de eficácia

III. Conclusões

- A realização de redução hidrostática ecoguiada de invaginação intestinal é um procedimento seguro e eficaz que permite uma monitorização permanente do processo de redução, sem necessidade de expor a criança a radiação ionizante;

- Permite orientação da maioria dos quadros de invaginação intestinal, quer através da resolução do mesmo (com redução do tempo de estadia intra-hospitalar) ou possibilitando redução parcial e adequado planeamento cirúrgico.

IV. Referências

1. Digant, S; Rucha, S; Ekta, D. Ultrasound Guided Reduction of an Ileocolic Intussusception by a Hydrostatic Method by Using Normal Saline Enema in Paediatric Patients: A Study of 30 Cases. Journal of Clinical and Diagnostic Research. (December 2012) 6(10): 1722-1725
2. Noruegas, MJ; Coelho, P; Sanches, MC. Intussusception in Children: 10 Years of Experience with Ultrasound - Guided Hydrostatic Reduction. Acta Radiológica Portuguesa, XVI, (Out.-Dez., 2004) 64:. 19-26
3. Shehata, S; Kholi, N; Sultan, A; Sahwi, E. Hydrostatic reduction of intussusception: barium, air, or saline? Pediatr Surg Int (2000) 16: 380-382
4. Khong, PL; Peh, WC; Lam, CH; Chan, KL. Ultrasound-guided hydrostatic reduction of childhood intussusception: technique and demonstration. Radiographics (2000); 20: 1818
5. Nayak, D; Jagdish, S. Ultrasound guided hydrostatic reduction of intussusception in children by saline enema: our experience. Indian J. Surg. (February 2008) 70:8–13
6. Mensah, Y; Glover-Addy, H; Etwire, V; Appeadu-Mensah, W; Twum, M. Ultrasound guided hydrostatic reduction of intussespection in children at Korle Bu Teaching Hospital: an initial experience. Ghana Medical Journal (September 2011) 45 (3)
7. Alamdaran, SA; Zandi, B; Sadeghipor, S; Esfandiari, H. Ultrasound-Guided Hydrostatic Reduction of Childhood Intussusceptions Using Water Enema. Iran J Med Sci (December 2006); 31 (4): 224-227
8. Moore, SW: Kirsten, M: Muller, EW; Numanoglu, A; Chitnis, M; Le Grange, E; Banieghbal, B; Hadley, GP. Retrospective surveillance of intussusception in South Africa, 1998–2003. J Infect Dis. 2010;6(S1):S156–S161